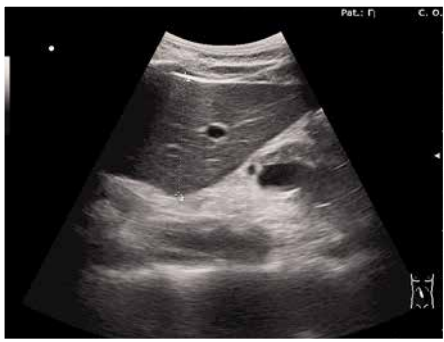
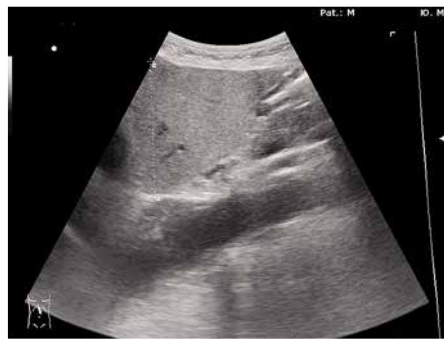
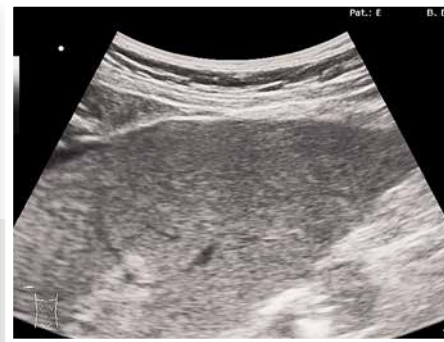ВИЗНАЧЕННЯ ФОРМИ, РОЗМІРІВ, КОНТУРІВ, ВКЛЮЧЕНЬ ЕХОГЕННОСТІ, ЕХОСТРУКТУРИ В В-РЕЖИМІ



Нормальна ехоструктура печінки.
Гладкі контури

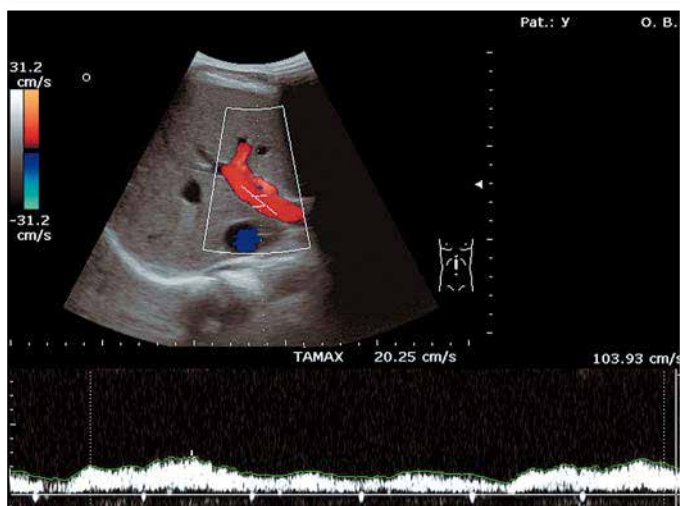


Стеатоз. Однородна структура, помірне підвищення ехогенності та згасання ультразвуку

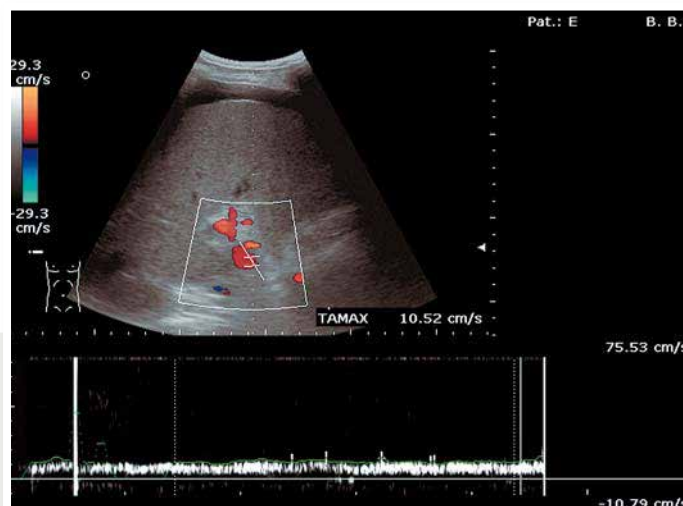


Цироз. Дрібновогнищева неоднорідність, бугристі контури

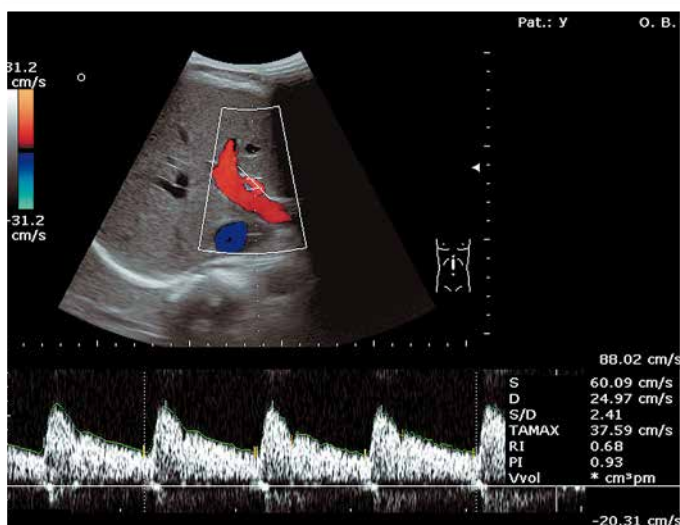
ДОППЛЕРОГРАФІЯ І ДОППЛЕРОМЕТРІЯ СПЛАНХНІЧНОГО КРОВОТОКУ



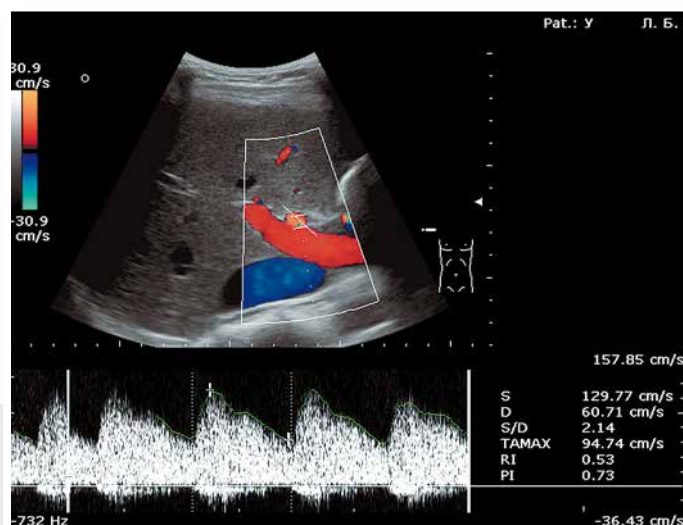
Гепатопетальний, синхронізований з диханням кровоток у ворітній вені здорового суб'єкта



Гепатопетальний, монофазний кровоток зі зниженою < 16 см/с швидкістю при портальній гіпертензії



Кровоток у власній печінковій артерії здорового суб'єкта з нормальними швидкостями та спектральними параметрами



Кровоток у власній печінковій артерії пацієнта з алкогольним гепатитом: швидкості підвищені, а індекси периферичного опору знижені